

## CARTELLA CLINICA

# De Luca Vincenzo

55 anni · Maschio · Nato il 05/05/1971

Codice fiscale	DLCVCN71E05F839R
Tessera sanitaria	80380800301234500034
Telefono	+39 320 9988775
Email	vincenzo.deluca@example.it
Indirizzo	Via Caracciolo 105, 80122 Napoli
Altezza	162 cm
Peso	58 kg
BMI	22.1 (Normopeso)

### DIAGNOSI DI ACCETTAZIONE

Nevralgia post-erpetica del nervo intercostale T5

### DIAGNOSI FINALE

Nevralgia post-erpetica T5 dx persistente

## Anamnesi

### FAMILIARE

Nessuna patologia rilevante.

### FISIOLOGICA

Diabete tipo 2 ben compensato (HbA1c 6.8). Sonno disturbato dal dolore.

### PATOLOGICA REMOTA

Diabete mellito tipo 2. Episodio di herpes zoster toracico (T5 dx) 14 mesi fa.

### PATOLOGICA PROSSIMA

Dolore neuropatico persistente nella zona della pregressa eruzione erpetica.

### TERAPIA DOMICILIARE

Metformina 1000 mg x2/die. Gabapentin 600 mg x3/die in titolazione.

### ESAMI STRUMENTALI

Glicata 6.8%. Funzionalità renale ed epatica nella norma.

## Storico visite (2)

### CONTROLLO - 11/01/2026, 19:39

Controllo periodico (visita di follow-up n.1)

### VALUTAZIONE VAS

Dorsale

6/10

Descrittore	molesto
Intensità u.s.	stabilizzato
Sollievo	lieve

## CONSUMO DI FARMACI

Riduzione progressiva uso analgesici al bisogno.

## SINTOMI

Riferisce miglioramento sintomatologico (~12%). Dolore urente, brucianté, parossistico nel dermatomero T5 dx.

## ESAME OBIETTIVO

Riduzione della sintomatologia. Cute con esiti cicatriziali ipo-pigmentati nel dermatomero T5 dx.

## DIAGNOSI

Nevralgia post-erpetica T5 dx

## TERAPIA

Prosegue terapia: Aumento gabapentin a 900 mg x3/die.

## NOTE

Buona compliance terapeutica. Aderenza al programma riabilitativo.

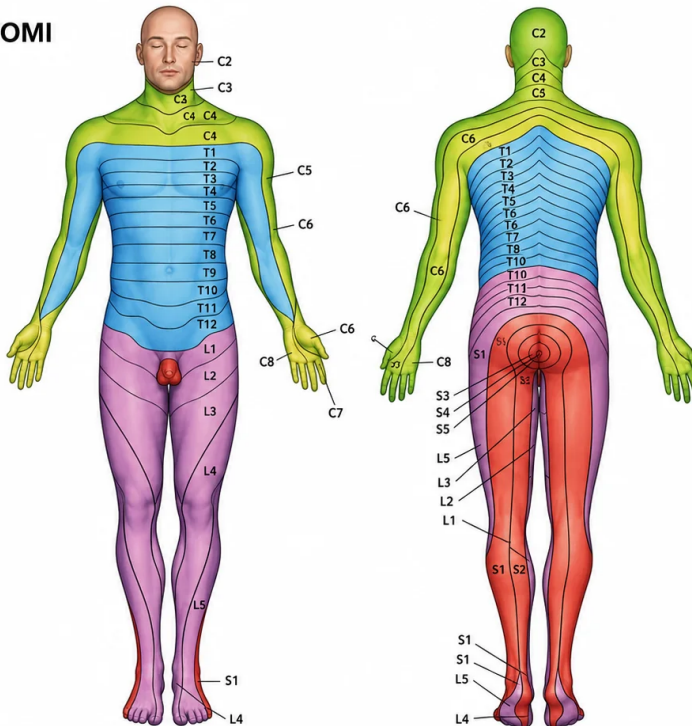
## TRATTAMENTO ED OSSERVAZIONI

Trattamento ben tollerato. Inizio cerotti lidocaina con buona tollerabilità.

## MAPPE CLINICHE

Dermatomi (2 marker)

### DERMATOMI

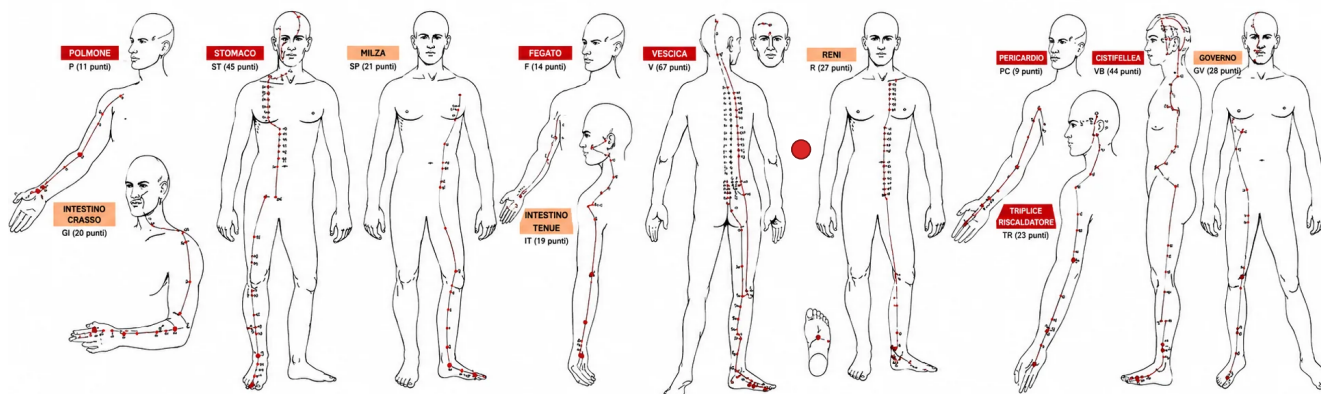


### LEGENDA DEI DERMATOMI

L1, L2, L3, L4	Superficie anteriore e interna degli arti inferiori
L4, L5, S1	Piede
L4	Lato mediale del grande dito
S1, S2, L5	Superficie posteriore ed esterna degli arti inferiori
S1	Margine laterale del piede e del quinto dito
S2, S3, S4	Perineo
T10	Livello dell'ombelico
T12	Regioni inguinali o dell'inguine
C5	Clavicole
C5, C6, C7	Lati laterali degli arti superiori
C8, T1	Lati mediali degli arti superiori
C6	Pollice
C6, C7, C8	Mano
C8	Anulare e mignolo
T4	Livello dei capezzoli

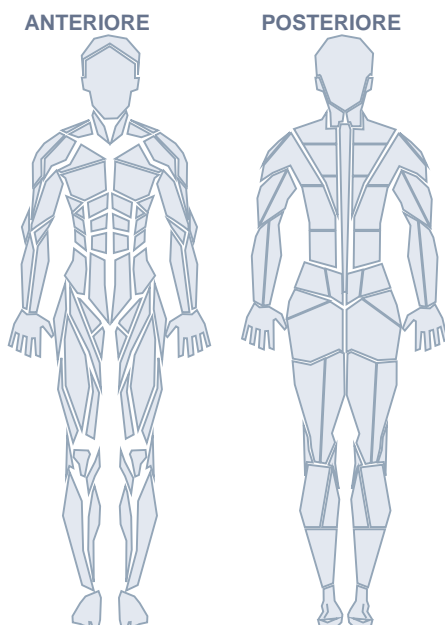
## Meridiani (1 marker)

### MERIDIANI



dolore ● bloccato

### MAPPA DEL DOLORE



#### Aree indicate:

- external-oblique - Moderato
- serratus-anterior - Lieve

## PRIMA VISITA - 11/11/2025, 19:39

Dolore urente persistente nella zona di pregresso herpes zoster

<b>Insorgenza</b>	marzo 2024
<b>Durata</b>	1 anni · 5 mesi
<b>Modalità esordio</b>	acuto
<b>Circostanze</b>	altro (post-erpetico)
<b>Andamento</b>	stabilizzato
<b>Ritmo</b>	presente
<b>N. siti dolorosi</b>	1
<b>Attività lavorativa</b>	interruzione saltuaria
<b>Attività sessuale</b>	diminuita

#### FREQUENZA

· continuo · costante con esacerbazioni

#### ORA DEL GIORNO

· Sera

#### FATTORI MODIFICANTI

· calore (-) · abiti-stretti (+) · tocco-leggero (+)

#### SINTOMI ASSOCIATI

· Astenia · Isolamento

#### PROFILO PSICO-SOCIALE

· Depressione · Insoddisfazione

#### VALUTAZIONE VAS

Dorsale



7/10

#### McGILL PAIN QUESTIONNAIRE

5 parole · score totale 10

#### RIFLESSI

· Bicipitale (dx) (normale) · Bicipitale (sx) (normale)

#### SENSIBILITÀ ESTEROCETTIVA

· Iperestesia · Ipoestesia

#### SISTEMA NERVOSO AUTONOMO

· Normale

#### SENSIBILITÀ PROPRIOCETTIVA

normale

#### TRIGGER POINT

Assenti

#### METAMERIA DEL DOLORE

Allodinia dinamica nel dermatomero T5 dx. Concomitante ipoestesia tattile nella stessa area.

#### SINTOMI

Dolore urente, brucianté, parossistico nel dermatomero T5 dx. Allodinia al contatto con vestiti. Risvegli notturni frequenti.

#### ESAME OBIETTIVO

Cute con esiti cicatriziali ipo-pigmentati nel dermatomero T5 dx. Allodinia dinamica positiva all'esame con cotone.

#### DIAGNOSI

Nevralgia post-erpetica T5 dx

## TERAPIA

Aumento gabapentin a 900 mg x3/die. Cerotti lidocaina 5% (max 3 cerotti / 12h). Amitriptilina 10 mg sera per disturbo del sonno.

## NOTE

Se persiste, valutare blocco intercostale ecoguidato. Eventuale crioterapia.

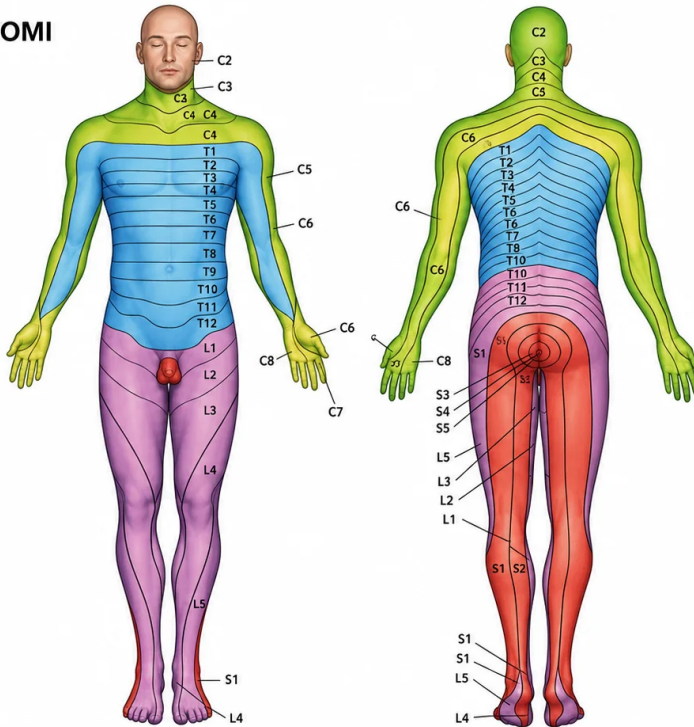
## TRATTAMENTO ED OSSERVAZIONI

Inizio cerotti lidocaina con buona tollerabilità. Educazione paziente su uso corretto.

## MAPPE CLINICHE

### Dermatomi (2 marker)

#### DERMATOMI

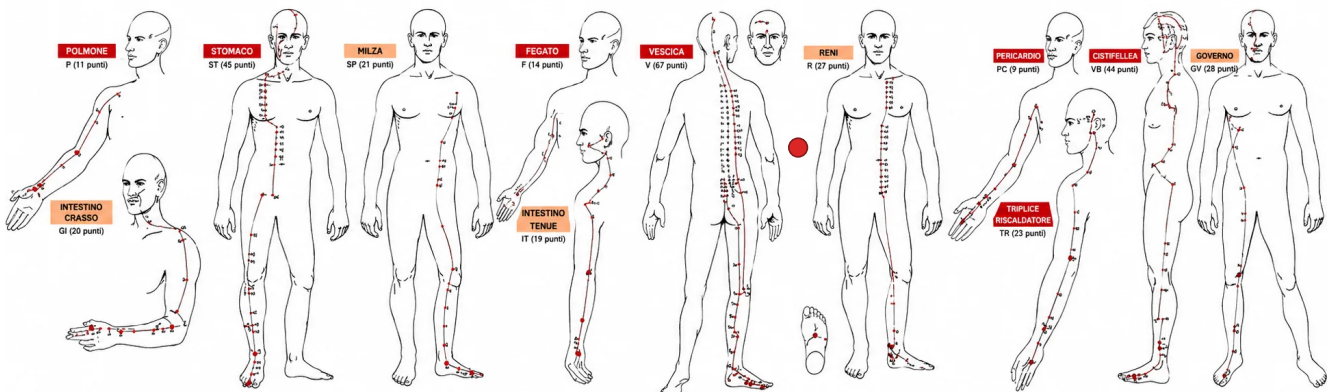


#### LEGENDA DEI DERMATOMI

L1, L2, L3, L4	Superficie anteriore e interna degli arti inferiori
L4, L5, S1	Piede
L4	Lato mediale del grande dito
S1, S2, L5	Superficie posteriore ed esterna degli arti inferiori
S1	Margine laterale del piede e del quinto dito
S2, S3, S4	Perineo
T10	Livello dell'ombelico
T12	Regioni inguinali o dell'inguine
C5	Clavicole
C5, C6, C7	Lati laterali degli arti superiori
C8, T1	Lati mediali degli arti superiori
C6	Pollice
C6, C7, C8	Mano
C8	Anulare e mignolo
T4	Livello dei capezzoli

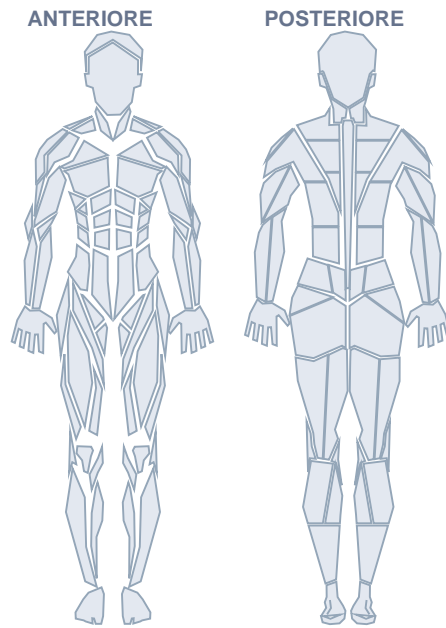
### Meridiani (1 marker)

#### MERIDIANI



dolore ● bloccato

## MAPPA DEL DOLORE



### Aree indicate:

- external-oblique - Moderato
- serratus-anterior - Lieve

## ANDAMENTO VAS PER ZONA (top 5)

